**RELATO DE CASO**

# Análise de caso de fibrilação atrial e Wolf Parkinson White em indivíduo jovem

**Case analysis of atrial fibrillation and Wolf Parkinson White in young individuals**

Caraffini,Ivete Serpa[1]; Maia, Francisco da silva[2];Kusma, Solena Ziemer[2]; Caraffini, José[1].

[1] Cardioclinica Sorriso/MT;[2] Pontifícia Universidade Católica do Paraná-PUC/PR-Brasil.

## INTRODUÇÃO

No ano de 1930, Louis Wolff, John Parkinson e Paul Dudley White descreveram a síndrome Wolff-Parkinson-White, com "bloqueio de ramo funcional e intervalo PR curto", também episódios frequentes de taquicardia paroxística.

A síndrome de Wolff-Parkinson-White segundo (CALKINS,1999; BRAUNWALD Eugene,1999.) é a mais frequente das síndromes de pré-excitação, caracterizadas por despolarização ventricular precoce durante condução do estímulo elétrico do átrio para o ventrículo, através de uma ou mais vias acessórias. Ela prevalece em 0,1 a 0,3% da população geral, com 60% a 70% dos casos sem evidência de cardiopatia. Sua incidência é duas vezes maior em homens. Pode afetar pacientes de todas as idades, desde idade fetal até a idosos, mas com maior incidência no primeiro ano de vida e na adolescência. A síndrome pode estar associada a alguma cardiopatia prévia em 30% dos casos como a doença de Ebstein, comunicação interatrial, tetralogia de Fallot, entre outras.

Autores como BRAUNWALD,1999;2003, entenderam que na cardiologia, sua patogenia está relacionada ao fato dos portadores dessa síndrome apresentar duas vias alternativas de condução para chegar ao ventrículo durante o ritmo sinusal: a via normal passa pelo NAV (nó atrioventricular), e a via anômala, conhecida como feixe de Kent. Na SWPW essa via acessória é denominada feixe de Kent, sendo também uma forma de taquicardia, que impede a condução normal do estímulo elétrico a partir do átrio até o nódulo atrioventricular (nodo AV). Então ocorre a taquicardia supraventricular.

Segundo KLEIN,1975; BRAUNWALD, 2003, a patogenia é diagnosticada por meio da história clínica do paciente, exame físico e exame de eletrocardiograma (ECG), no qual é observada a onda delta,feixe de onda de maior amplitude e menor frequência, associada a um intervalo PR (espaço de tempo entre as ondas P e R) diminuído.

A fibrilação atrial (FA) é uma taquiarritmia supraventricular não dependente do nó atrioventricular caracterizada por uma ativação atrial caótica da função mecânica atrial. Das arritmias, com implicações clinicas e necessidade de tratamento especifica, a FA é a mais frequente e de maior morbidade Pode levar à morte súbita, em casos onde não há acompanhamento médico adequado. Seu tratamento pode envolver uso de medicação, mas na maioria das vezes pode ser cirúrgico (por ablação) no feixe de transmissão anômalo para que os impulsos nervosos voltem a ser conduzidos pelas vias anatômicas normais entre o átrio e o ventrículo segundo KLEIN GJ,1975; BRAUNWALD, 2003; MOREIRA, 2007)

A Fibrilação Atrial (FA) é a arritmia persistente mais comum na clínica médica, acometendo aproximadamente 1,5 a 2% da população nos países desenvolvidos, com média de idade ainda crescente, atualmente na faixa entre 75 e 85 anos. ZIMERMAN LI, FENELON G, MARTINELLI FILHO M, GRUPI C, ATIÉ J, LORGA FILHO A., etal.2009.

Estima -se que, no Brasil, há em torno de 1,5 milhão de indivíduos portadores de FA, também que a FA seja responsável por 33% de todas as internações por arritmias, estando associada ao aumento do risco de Acidente Vascular Encefálico (AVE), Insuficiência Cardíaca (IC) e mortalidade total. A morte súbita cardíaca é um dos maiores problemas de saúde pública no mundo, acometendo mais de 200.000 pessoas/ano só nos Estados Unidos e 712 pessoas/dia no Brasil, principalmente, na faixa etária mais produtiva. Em pessoas abaixo de 35 anos, as principais causas são doenças congênitas (cardiomiopatia hipertrófica, respondendo por até um terço dos eventos fatais, seguido pela anomalia de artérias coronárias, síndrome do QT longo, síndrome de Brugada e outras).O principal fator de risco é doença arterial coronariana e infarto miocárdico prévio (80% dos casos de morte súbita são relacionados a esta doença). Outros fatores de risco como a insuficiência episódio prévio de

morte súbita, história familiar de morte súbita, história pessoal ou familiar de certas doenças arrítmicas (Síndrome do QT longo, Síndrome de Brugada, Síndrome de Wolff-Parkinson-White), história de sincopes, diabetes, abuso de drogas e miocardiopatia hipertrófica. CALKINS H, KUCK KH, CAPPATO R, BRUGADA J, CAMM AJ, CHEN SA, et al. 2012

**RELATO DE CASO:**

O objetivo da presente pesquisa foi relatar uma caso clínico de paciente jovem com fibrilação atrial e síndrome de Wolff-Parkinson-White. Identificando a necessidade e o valor do diagnóstico precoce para caso relacionado com uma possível consequência a síndrome de Wolff-Parkinson-White, ainda sobre a fibrilação atrial como resultado as consequências em morte súbita.

Esse estudo se caracterizou pelo delineamento Observacional Transversal. A amostra foi composta por paciente portador de Fibrilação atrial, mais de 18 anos de idade, sexo masculino cadastrados na Cardioclínica município de Sorriso- MT. Para tanto se delimitou o estudo para o ano de 2013 e 2014. Na pesquisa foram apresentados dados de prontuários médicos com a história clínica do paciente, exames complementares: laboratoriais, de imagem e de métodos gráficos. (Eletrocardiograma, o eletrocardiograma dinâmico (Holter), Raio X de Toráx, Ecocardiograma e Hemograma completo, dosagens de eletrólitos, hormônios tireoidianos, glicose). Os pesquisadores garantiram sigilo em todas as informações coletadas e que essas informações foram utilizadas somente para desenvolvimento de pesquisa científica. O participante do estudo não teve benefício direto com a pesquisa, mas sua participação pode potencializar estudos na área e melhorar a qualidade de vida de pessoas com a mesma situação clínica.

Identificação: R.F.K., masculino, branco,19 anos, natural e procedente do mato grosso.

Queixa e duração: assintomático.

História pregressa da moléstia atual: paciente com história de aos 9 anos ter sido submetido a estudo eletrofisiológico e realizado ablação por cateter(SIC) sem documentação comprobatória. Em Consulta de rotina onde o clinico da cidade de origem solicitou eletrocardiograma, porém a mãe solicitou avaliação cardiológica, fato este que motivou a procura do atendimento cardiológico.

Consulta cardiológica: Antecedentes familiares: HAS (hipertensão arterial sistêmica).

Exame físico: Paciente assintomático; FC (Frequência cardíaca) =124 variando a 140 Bpm, (batidas por minuto). Pressão arterial: 110/70; BNF 2T sem sopro; AR: MV+, s/RA.ACV ritmo cardíaco irregular 2 T, BHF ( bulhas hiperfonéticas B3 sem sopro. Diante do quadro clinico descrito foi solicitado eletrocardiograma e exames laboratoriais.

**Figura 1 eletrocardiograma**

O resultado do eletrocardiograma demonstrou ritmo de fibrilação atrial, taquicardia ventricular não sustentada, sobrecarga de câmaras esquerdas, sem desvio de eixo.

**Figura 2 Eletrocardiograma**

Os Exames laboratoriais foram solicitados T4 livre, TSH para descartar crises tireotoxicas ou hipotireoidismo pois a fibrilação atrial aguda (arritmia) pode cursar em pacientes com estes quadros clinicos. As dosagens de eletrólitos sódio, potássio, magnésio e cálcio e outros como o Hemograma e Glicose se alterados também podem cursar com arritmia. Os exames laboratoriais solicitados apresentavam-se normais.

.

**Figura 3. Foi realizado um novo Eletrocardiograma no retorno do paciente**

O eletrocardiograma manteve o mesmo Ritmo de fibrilação atrial, taquicardia ventricular não sustentada, sobrecarga de câmaras esquerdas, sem desvio de eixo.

Solicitado Rx de torax que apresentou indice cardio toracico (ICT ) dentro da normalidade.

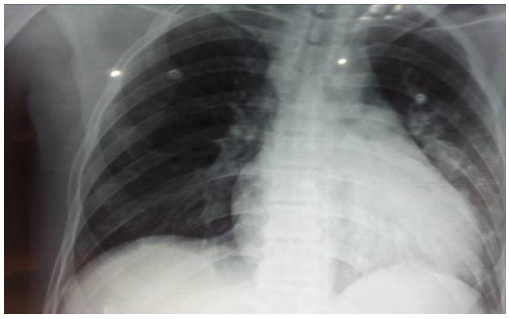

**Figura 4. Raio x de tórax**

Para elucidação do caso foi necessário mais exames complementares, o Holter 24 horas (monitorização eletrocardiográfico dinâmico). Durante o exame o paciente não relatou sintomas.

Figura 5 Holter 24 horas

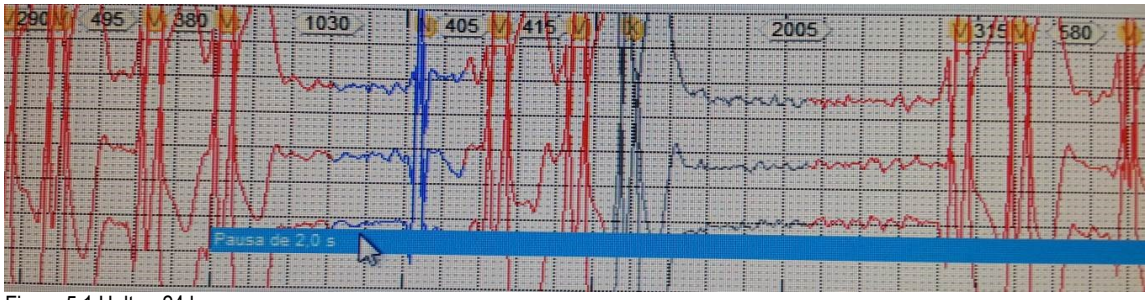


Figura 5.1 Holter 24 horas

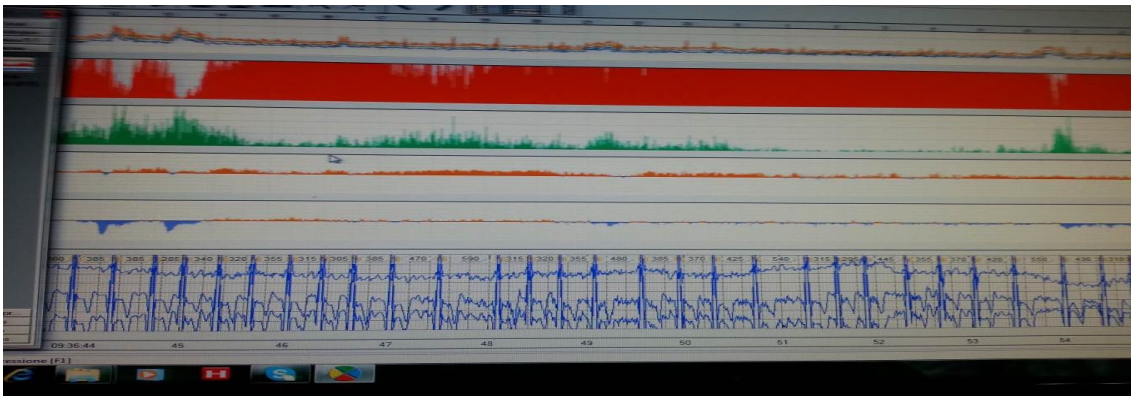

Figura 5.2 Holter 24 horas

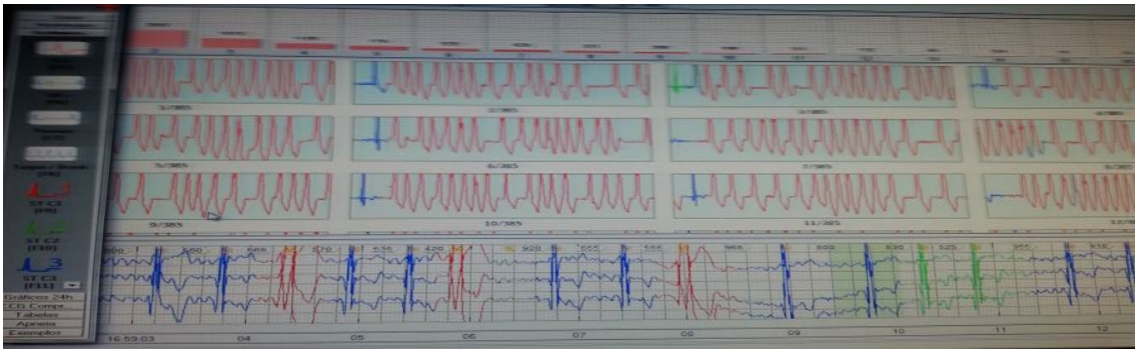

Figura 5.3 Holter 24 horas

O Holter mostrou-se como ritmo de base de fibrilação atrial. Em fibrilação atrial a condução atrioventricular apresentou resposta ventricular variando de 54 Bpm a 211 Bpm, com média de 99 Bpm. Ocorreram episódios frequentes de intervalo QRS alargado por provável via anômala. Concluiu-se:

fibrilação atrial com resposta ventricular acelerada e pré-exitação ventricular do tipo wolff-parkinson-white intermitente.

Para o tratamento das arritmias vai depender da gravidade prognóstica e da presença de sintomas. Pessoas assintomaticas geralmente o prognostico é bom e não necessitam de tratamento especifico. Entretanto quando há sintomas ou a arritmia tem prognostico de risco são utilizados métodos invasivos ou não invasivos. Como o paciente não apresentava sintomatologia, continuamos a investigação, a maior preocupação por ser um individuo jovem em plena atividade o surgimento súbito que predispõe o paciente a risco de vida.

O próximo passo foi solicitado exame de Ecocardiograma no intuito de verificar alterações cardíacas anatômicas e fisiológicas que cursam com a arritmia. Na Fig.6 Ecocardiograma apresentou, hipocinesia difusa discreta do ventrículo esquerdo.Disfunção sistólica do ventrículo esquerdo não avaliada pela presença de arritmia. Insuficiencia tricúspide discreta.

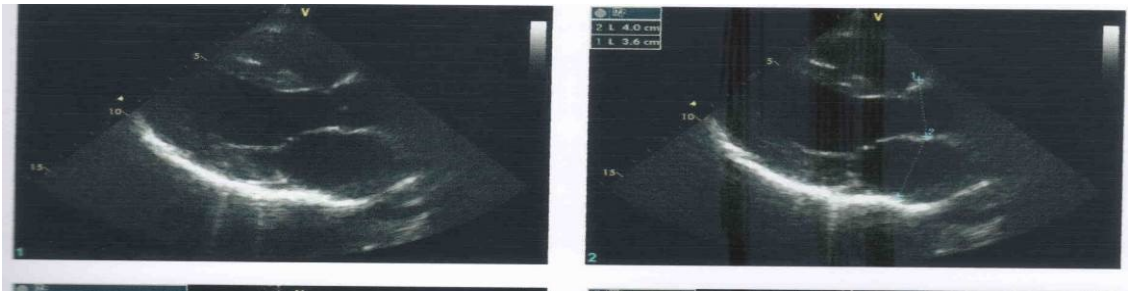

Figura 6 Ecocardiograma

O Ecocardiograma transesofágico foi solicitado para pesquisa de trombo em atrio esquerdo. Foi realizado o exame com o paciente sedado com 15 mg de Midazolam e 2 ml de fentanil. Monitorização cardiaca e oximetria de pulso durante todo exame. A orta toracica apresentou dimensões normais. A valva mitral, tricuspide, pulmonar e valva aortica trivalvular com mobilidade preservada e dopller sem refluxo. Ausência de trombos ou vegetações intracavitarias.

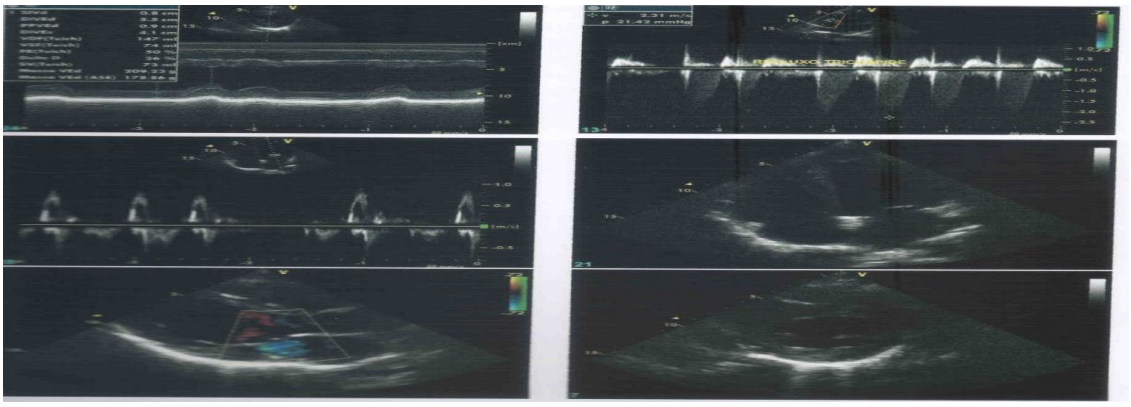

Figura 7 Ecocardiograma transesofágico

O diagnóstico do paciente foi concluido de fibrilação atrial e wolff-parkinson-white, com o paciente hemodinamicamente estavel. Pacientes com FA de início recente apresentam frequência cardíaca elevada, instabilidade hemodinâmica e necessidade de cardioversão imediata. Podem apresentar ainda hipotensão significativa e sinais de baixo débito cardíaco, síndrome coronariana aguda ou edema agudo de pulmão. Neste caso o paciente apresentava fibrilação recorrente pois não poderia estar usando a cardioversão.

A conduta foi o tratamento medicamentoso com amiodorana de 200 mg 2 x dia. O amiodarona é o farmaco antiarritmico de maior sucesso no tratamento da Fibrilação Atrial, devido seu amplo espectro eletrofisiologico com ação betabloqueadora, também é antagonista de canal de calcio, bloqueadora de canais de sodio, e bloqueador nos canais de potassio, sendo assim ela atua reduzindo o remodelamento atrial, fator este que gera e mantem a arritmia. Mas entorno de 50 a 60% dos casos apresentam falhas no tratamento inicial, efeito colateral ou intolerancia a medicação. Após 90 dias de tratamento farmacológico o paciente apresentou efeitos colaterais e resistência em aderir ao tratamento farmacológico,não apresentando resultado satisfatório.

Sendo assim, solicitou-se o estudo eletrofisiológico e ablação, do paciente com fibrilação atrial paroxistica recorrente, resistente a tratamento farmacológico. No intuito de descobrir os focos da arritmia e melhorar a qualidade de vida do paciente, que estava comprometida, pois sabedores das manifestações graves das arritmias que em situações extremas poderá levar a

morte súbita . Foi encaminhado a estudo eletrofisiologico e ablação.O estudo eletrofisiologico precede a ablação. É um procedimento invasivo, realizado através de cateteres inseridos no coração em localizações estrategicas que detectaram sinais eletricos cardiacos bem como ajudarão a localizar os focos de ablação. Este tipo de tratamento pode curar o paciente em torno de 95% evitando o uso de medicação por toda a vida. O estudo indicou ablação com isolamento das veias pulmonares. A ablação é feita por radiofrequencia é um procedimento cirurgico que faz com o paciente sedado, são introduzidos cateres atraves de uma veia geralmente femoral, onde vai cauterizar o foco da arritmia provocando uma cicatriz, por onde os impulsos eletricos não poderam mais passar.

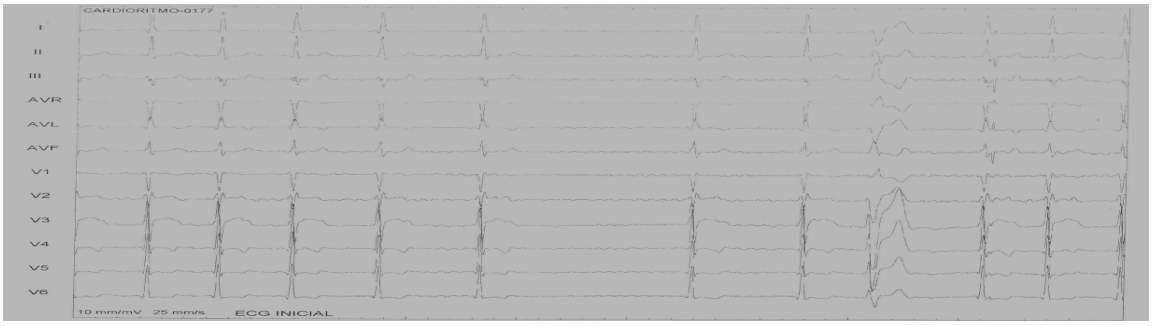


**Figura 8 demonstrando Ecg inicial na ablação.**

.

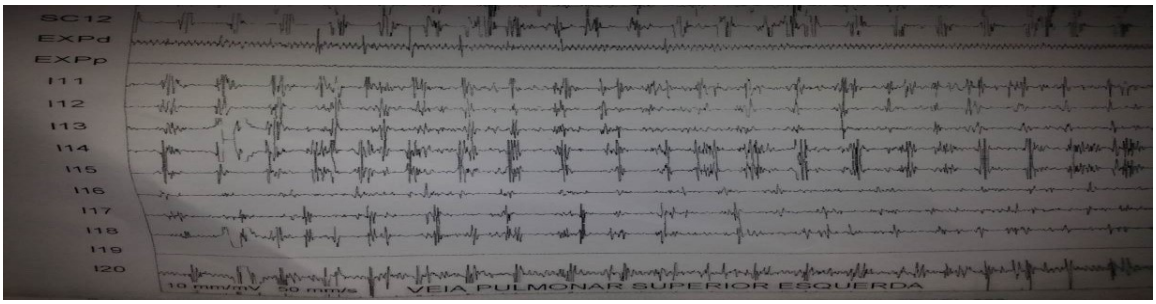


**Figura 8.1 Demonstrando veia pulmonar esquerda durante ablação**

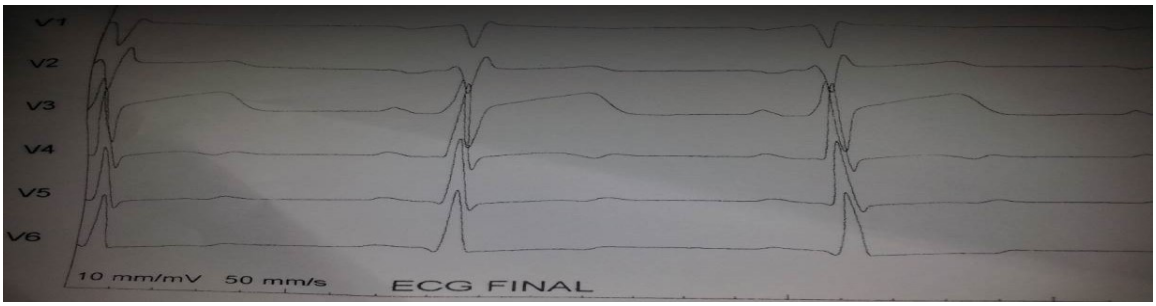


**Figura 8.2 Final da ablação ECG normal.**

Após ablação concluí-se: Função sinusal normal; atrios instaveis: fibrilação mapeamento e isolamento das veias pulmonares com sucesso, bloqueio do istmo cavotricuspideo com sucesso; sindrome de wolff-parkinson-white; ablação de via acessória direita com sucesso; sistema exito condutor cardiaco com propriedades eletrofisiologicas normais pós-ablação.

**Palavras chaves:** fibrilação atrial, arritmias cardíacas; Wolff Parkinson-White; fluter atrial.

Key words: atrial fibrillation, cardiac arrhythmias; Wolff-Parkinson-White; fluter

**DISCUSSÃO:**

A história clínica e exames físicos num consultório cardiológico podem ser de extrema valia no rastreamento das arritmias, num simples eletrocardiograma, um exame de fácil execução pode identificar inúmeras causas. Pois um em cada cinco casos de AVE (acidente vascular encefálico) tem causa cardíaca entre a causadora está a fibrilação atrial, um tipo de arritmia cardíaca que é cardioembólica, atinge cerca de 1,5 milhão de brasileiros, um brasileiro morre a cada 6 segundos por causa de um AVC causado pela fibrilação atrial devido a quantidade de trombos liberados.

Neste estudo o resultado do eletrocardiograma demonstrou Ritmo de fibrilação atrial, taquicardia ventricular não sustentada, Sobrecarga de câmaras esquerdas, sem desvio de eixo. Na avaliação do Holter mostrou-se como ritmo de base fibrilação atrial. Apresentaram-se episódios frequentes de intervalo QRS alargado por provável via anômala. Que conclui-se como fibrilação atrial com resposta ventricular acelerada e pré-exitação ventricular do tipo wolff-parkinson-white intermitente. O ecocardiograma apresentou, hipocinesia difusa discreta do ventrículo esquerdo.Disfunção sistólica do ventrículo esquerdo não foi avaliada pela presença de arritmia. Insuficiencia tricúspide discreta.O Ecocardiograma transesofágico foi solicitado para pesquisa de trombo em atrio esquerdo

resultando em ausência de trombos ou vegetações intracavitarias. Após a intervenção medicamentosa sem sucesso e aderência do paciente. A conduta foi solicitar o Estudo eletrofisiologico e ablação, do paciente com fibrilação atrial paroxistica recorrente, resistente a tratamento farmacológico. No intuito de descobrir os focos da arritmia e melhorar a qualidade de vida do paciente, que estava comprometida. O Fundamento para esta conduta foi devido a ablação por cateter de radiofrequência guiada por mapeamento eletroanatômico ser atualmente, uma importante opção terapêutica para o tratamento da fibrilação atrial. A ablação de fibrilação atrial demonstrou ser um procedimento com boa eficácia e uma importante opção terapêutica para o tratamento da fibrilação atrial recorrente. A partir desse relato de caso, a pesquisa evidenciou a causa e através da ablação contribuiu para a reversão do quadro clínico. A prevenção não há como duvidar é a forma de identificar o público de risco e evitar a morte súbita.

**Contribuição dos autores:**

**Concepção e desenho da pesquisa:**Caraffini, Ivete Serpa[1]; Caraffini José [1]

**Análise e interpretação dos dados:** Caraffini, Ivete Serpa[1]; Caraffini José[1]

**Revisão crítica do manuscrito quanto ao conteúdo intelectual importante:** Caraffini,Ivete Serpa[1]; Maia Francisco da silva[2];Kusma, Solena Ziemer[2]; Caraffini, José[1].

**Potencial Conflito de Interesses :**Declaro não haver conflito de interesses pertinentes.

**Fontes de Financiamento:** O presente estudo não teve fontes de financiamento externas.

**Vinculação Acadêmica:** há vinculação deste estudo com dissertações e teses de pós-graduação da Pontifícia Universidade católica do Paraná-Curitiba-PR.

[1] Biomédica formada na Unipar /PR(2008) **,** Especialização em biomedicina no diagnóstico por imagem pelo Instituto Israelita de Ensino e Pesquisa Albert Einstein,Brasil(2008/2009**);a**cadêmica do curso de Pós-Graduação Especialização em Cardiologia, no Centro de Ciência Biológicas e da Saúde, da Pontifícia Universidade Católica do Paraná, PUC/PR, Campus Prado Velho,

[2] Trabalho Sob Orientação da professora Prof ª Solena Ziemer Kusma Doutora em Odontologia na Pontifícia Universidade Católica do Paraná (Curitiba - PR, 2011), área de Concentração em Saúde Coletiva, possui mestrado em Epidemiologia e Saúde Coletiva pela Unversity College London (UCL - Londres, 2004), graduação em Odontologia pela Pontifícia Universidade Católica do Paraná (2001). Atualmente é Professora Adjunta do Curso de Medicina da

Pontifícia Universidade Católica do Paraná (PUCPR) e representante da Região Sul do Brasil no GT de Promoção da Saúde da ABRASCO.

[2] e Prof. Dr. José Francisco Maia possui graduação em Medicina pela Universidade Federal do Paraná (1984) especialista em cardiologia e ergometria pela Sociedade Brasileira de Cardiologia, mestrado em Ciências da Saúde pela Pontifícia Universidade Católica do Paraná (2005) Felow da Sociedade Europeia de Cardiologia - FESC, Membro Internacional da Sociedade Americana de Cardiologia - ACC. Atualmente é professor Adjunto de Cardiologia da Pontifícia Universidade Católica do Paraná, Coordenador do Curso de Pós Graduação Latu Senso de Cardiologia PucPr, Presidente da Liga Acadêmica de Cardiologia PucPr, preceptor da residência de cardiologia da Santa Casa de Misericórida de Curitiba - Aliança Saúde PUCPR, Membro do Comitê de Ética em Pesquisa PucPr, Membro da Comissão Nacional de Julgamento de Título de Especialista em Cardiologia (CJTEC) da Sociedade Brasileira de Cardiologia médico cardiologista da Santa Casa de Misericórdia de Curitiba - Aliança Saúde PUCPR, Chefe do Centro de Terapia Intensiva Cardiovascular II (CTICV II) da Santa Casa de MIsericórdia da Aliança Saúde PUCPR, Diretor de Publicação da Sociedade Paranaense de Cardiologia - SBCPR..

[1]Local da pesquisa Cardioclínica Sorriso/MT pela responsabilidade técnica do médico cardiologista Dr. José Caraffini graduação em medicina pela Universidade Federal do Rio Grande (1990) especialista em cardiologia pelo Hospital SãoFrancisco e Hospital do coração Ribeirão Preto, São Paulo;Especialização em Medicina Intensiva. Chancelado pela AMIB Faculdade Cristo Redentor – Rio de Janeiro (2008).

Correspondência: Caraffini,Ivete Serpa. Rua das Américas,50 centro Sorriso-MT. CEP78890-000 Email: etycara21@gmail.com

## REFERÊNCIAS BIBLIOGRÁFICAS


1. BRAUNWALD E, Zipes DP, Libby P. **Tratado de medicina cardiovascular.** 6ª ed. São Paulo: Roca, 2003. p. 133-4, 710-800,924.
2. CALKINS H, Sousa J, el-Atassi R, Rosenheck S, BuitleirM, Kou WK et al. **Diagnosis and cure of the Wolff-Parkinson-White syndrome or paroxysmal supraventricular tachycardias** during a singleelectrophysiologictest. NEngl ed.1991;324:1612-8.
3. KLEIN GJ, Bashore TM, Sellers TD, Pritchett EL, Smith WM, Gallagher JJ. **Ventricular fibrillation in the Wolff-Parkinson-Whitesyndrome**. NEngl JMed.1975;301:1080-5.
4. BRAUNWALD, Eugene. **Tratado de medicina cardiovascular.** 5ªed.; Vol.1. Rio de Janeiro:Roca Ltda, 1999.
5. . _____. **Tratado de medicina cardiovascular**. 5ªed.; Vol.2. Rio de Janeiro:Roca Ltda, 1999.
6. MOREIRA, Dalmo Antonio Ribeiro. **Fibrilação atrial /** Dalmo Antonio Ribeiro. 2a.ed.amp.e rev.-São Paulo: segmento,2007.
7. Gudiño AF, Chediak C. Epidemiology, pathogenesis and genetics of atrial fibrillation. Medwave 2012 Mar/Abr;12(3):e5337 doi: 10.5867/medwave.2012.03.5337
8. Revista Latino-Americana de Marcapasso e Arritmia / Sociedade Brasileira de Cirurgia Cardiovascular, Departamento de Estimulação Cardiaca Artificial.-- Vol.20, no.2 (2007) -.-- São Paulo ISSN 1983-5558
9. Camm AJ, LIp GY, De Caterina R, Savelioeva I, Atar D, Hohnloser S, et al. 2012 focused update of the ESC Guidelines for the management of atrial fibrillation - an update of the 2010 ESC Guidelines for the management of atrial fibrillation. Developed with the special contribution of the European Heart Rhythm Association. Eur Heart J. 2012;33(21):2719-47. Erratum in Eur Heart J. 2013;34(10):790. [ Links ]

10. Zimerman LI, Fenelon G, Martinelli Filho M, Grupi C, Atié J, Lorga Filho A, et al; Sociedade Brasileira de Cardiologia. Diretrizes brasileiras de fibrilação atrial. Arq Bras Cardiol. 2009;92(6 supl.1):1-39. [ Links ]

11. Fuster V, Ryden LE, Cannom DS, Crijns HJ, Curtis AB, Ellenbogen KA, et al; American College of Cardiology; American Heart Association Task Force on Practice Guidelines; European Society of Cardiology Committee for Practice Guidelines; Writing Committee to Revise the 2001 Guidelines for the Management of Patients With Atrial Fibrillation. ACC/AHA/ESC 2006 guidelines for the management of patients with atrial fibrillation-executive summary: a report of the American College of Cardiology/American Heart Association Task Force on Practice Guidelines and the European Society of Cardiology Committee for Practice Guidelines (Writing Committee to Revise the 2001 Guidelines for the Management of Patients With Atrial Fibrillation). J Am Coll Cardiol. 2006;48(4):854-906. Erratum in: J Am Coll Cardiol. 2007;50(6):562. [ Links ]

12. Calkins H, Kuck KH, Cappato R, Brugada J, Camm AJ, Chen SA, et al. 2012 HRS/EHRA/ECAS 2012;9:632-696 e621. [ Links ]

13. Haïssaguerre M, Jais P, Shah DC, Takahashi A, Hocini M, Quiniou G, et al. Spontaneous initiation of atrial fibrillation by ectopic beats originating in the pulmonary veins. N Engl J Med. 1998;339(10):659-66. [ Link